Реконструкция эпителиального слоя роговицы методом фемтолазерной бесклеевой лимбальной трансплантации (FS G-SLET) с последующей сквозной кератопластикой у ребенка после удаления роговично-конъюнктивальной хористомы.

Малюгин Б.Э.[1,2], Меловацкий П.Д.[2], Калинникова С.Ю.[1], Борзенок С.А.[1], Голубева А.В.[1], Яровой А.А.[1,2]

[1] ФГАУ «НМИЦ «МНТК «Микрохирургия глаза» им. академика С.Н. Федорова» Министерства здравоохранения Российской Федерации
[2] ФГБОУ ВО «Российский университет медицины» Минздрава России

Введение

Невус Ядассона – это порок развития сальных желез сопровождающийся окулонейрокутанной аномалией, глазным проявлением которой является эпибульбарная сложная хористома или «синдром органоидного невуса».

• В более старшем возрасте из этой врожденной кожной аномалии могут развиться базальноклеточная карцинома и другие злокачественные и доброкачественные опухоли кожи.
• Неврологические нарушения синдрома включают в себя судорожные припадки и умственную отсталость, развивающиеся вторично и вызывающиеся наличием кист паутинной оболочки и атрофией головного мозга.

Рис. 1. Невус Ядассона

Рисунок 2. Роговично-конъюнктивальная хористома OD

Цель

Провести анализ многоэтапного хирургического лечения ребенка с роговично-конъюнктивальной хористомой и неполным синдромом лимбальной недостаточности (СЛН) правого глаза.

Первое обращение

В октябре 2021г. в ФГАУ «НМИЦ «МНТК «МГ» им. акад. С.Н. Федорова» МЗ в отделение офтальмоонкологии обратилась мама девочки (2 месяцев) с жалобами на помутнение роговицы и наличие образования на поверхности OD, которое было выявлено с рождения и в размерах не увеличивалось.

Офтальмологический статус

OD выявлена обширная эписклеральная плюс-ткань неравномерной эхо-плотности с распространением в передний отдел орбиты вдоль стенки глазного яблока, образование распространяется к центру роговицы, инфильтрируя ее строму на глубину до 0,83 мм, неизменная часть роговицы толщиной до 0,2 мм.
OS – без особенностей

Хирургическое лечение

- 11.11.2021 г. в МНТК «МГ» в возрасте 2 месяца ребенку была проведена операция – хирургическое удаление эпибульбарного образования (в субмаксимальном объеме). Хирург к.м.н. Голубева О.В.
- В связи с развитием неполного СЛН и возможного прогрессирования заболевания, было принято решение о проведении аутологичной трансплантации лимбальных стволовых клеток по технологии G-SLET с целью восстановления эпителия роговицы. Возраст ребенка на момент операции – 6 мес. Хирург д.м.н. Малюгин Б.Э.
- Через 6 месяцев в связи с развитием зрительного анализатора у ребенка (возраст 12 мес) и наличием остаточного центрального помутнения роговицы было принято решение о проведении сквозной кератопластики (СКП). Хирург д.м.н. Малюгин Б.Э.

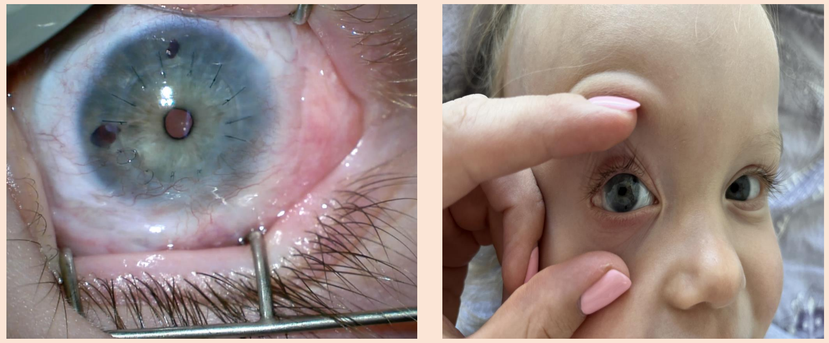

Рисунок 3.
1,6 года после лимбальной аутотрансплантации (FS G-SLET)
7 месяцев после сквозной кератопластики роговицы.
Visus OD – следит за предметами

Выводы

- **Хирургическая техника бесклеевой лимбальной кератопластики (G-SLET) является эффективной и обеспечивает стойкую ре-эпителизацию роговицы и трансплантата на отдалённых сроках наблюдения (12 мес).**
- **Сквозная кератопластика, вторым этапом в максимально ранние сроки после G-SLET, выполнена для полноценного развития зрительного анализатора.**
- **Пациенты детского возраста с новообразованиями поверхности глаза, относящимися к врожденным порокам развития, и затрагивающими зону лимба, нуждаются в тщательном диагностическом обследовании на предмет развития СЛН и его своевременного лечения.**